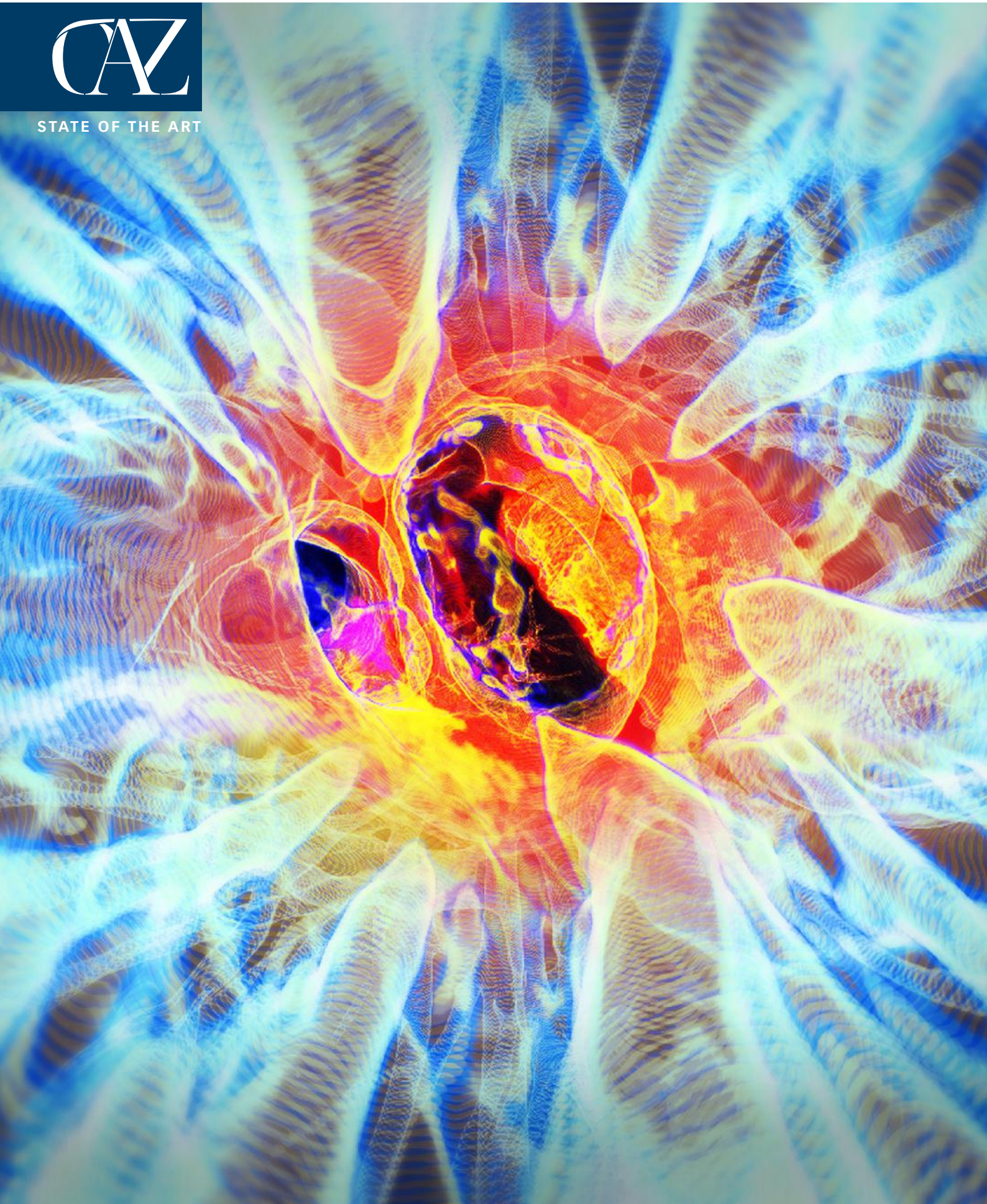



# Rhythmuskontrolle bei Vorhofflimmern

Wichtigste Maßnahme bei Patienten mit Vorhofflimmern ist nach wie vor eine effektive Antikoagulation. Die Indikation zur Katheterablation ist nur dann gegeben, wenn es um die Verbesserung der Symptomatik und somit der Lebensqualität geht sowie bei ausgewählten Patienten mit Vorhofflimmern und Herzinsuffizienz.

Franz Xaver Roithinger und Lukas Fiedler\*

## Einleitung

Vorhofflimmern ist ebenso wie Herzinsuffizienz eine wesentliche kardiale Epidemie des 21. Jahrhunderts. Durch das Älterwerden der Bevölkerung und altersunabhängige Risikofaktoren wird Vorhofflimmern immer häufiger. Die betroffenen Patienten haben aufgrund des hohen Schlaganfallrisikos eine höhere Mortalität als Menschen im Sinusrhythmus. Durch eine konsequente Antikoagulation kann diese Prognose wesentlich verbessert werden. Die Mehrzahl der Patienten ist mit einer guten Frequenzkontrolle oligosymptomatisch oder beschwerdefrei. Im folgenden Überblick soll neben allgemeinen Aspekten der Klinik, Antikoagulation und Frequenzkontrolle bei Vorhofflimmern vor allem auf die Rhythmuskontrolle eingegangen werden. Nachdem antiarrhythmische Medikamente meist als erste Maßnahme zum Einsatz kommen, häufig aber nicht zur Beschwerdefreiheit führen, geht es im Folgenden vor allem um die Durchführung, Indikation und Problematik der Katheterablation.

## Diagnose und Symptomatik

Vorhofflimmern ist definiert als eine absolute Arrhythmie der Kammerkomplexe und fehlende P-Wellen im Oberflächen-EKG oder im 24h-Langzeit-EKG mit einer Dauer von mehr als 30 Sekunden, unabhängig von der Klinik. Noch nicht völlig klar ist, ab welcher Dauer von Vorhofflimmern gesprochen werden kann, wenn

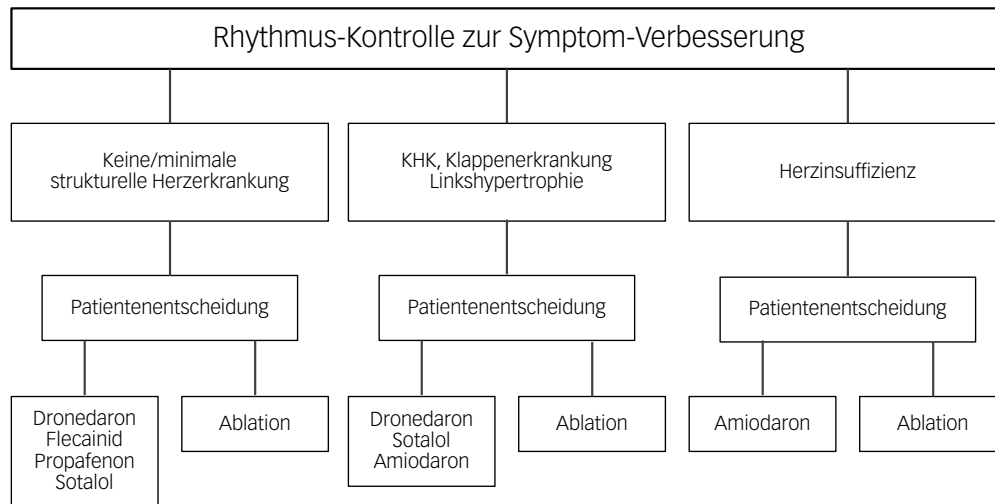
eine meist asymptomatische atriale Hochfrequenz-Episode zufällig im Speicher eines Loop-Rekorders, Herzschrittmachers oder Defibrillators entdeckt wird. In der Mehrzahl der Studien wird ab einer Dauer von sechs Minuten von Vorhofflimmern gesprochen, was meist auch die willkürliche Grenze zum Beginn einer oralen Antikoagulation darstellt. In Abhängigkeit von der Dauer kann Vorhofflimmern als paroxysmal (terminiert spontan), persistierend (> sieben Tage oder Kardioversion), lange persistierend (> ein Jahr) oder permanent (von Patient und Arzt akzeptiert) bezeichnet werden.

Klinisch präsentieren sich Patienten mit Vorhofflimmern sehr variabel. Der Leidensdruck wird nach den EHRA-Stadien I-IV in „keine“ (I), „milde“ (II), „deutliche Symptome, Aktivität beeinträchtigt“ (III) und „behindernde Symptomatik, tägliche Aktivität nicht möglich“ (IV) eingeteilt. Vorhofflimmern wird oft zufällig etwa im Rahmen einer Gesundenuntersuchung entdeckt. Manche Menschen sind deutlich in ihrer Lebensqualität beeinträchtigt; eine nicht so seltene, aber tragische Erstmanifestation ist der embolische Schlaganfall.

## Embolieprophylaxe

Die Prognose von Patienten mit Vorhofflimmern kann nur durch eine konsequente orale Antikoagulation verbessert werden. Plättchenhemmer (ASS, Clopidogrel) »

**Abb. 1: Empfehlungen der ESC zur Rhythmuskontrolle mittels antiarrhythmischer Medikamente oder Katheterablation bei symptomatischen Patienten mit Vorhofflimmern**



haben in der Embolieprophylaxe bei Vorhofflimmern keinen Stellenwert mehr und sollen auch bei Herzgesunden nicht zum Einsatz kommen. Patienten mit Vorhofflimmern über 65 Jahren müssen konsequent antikoaguliert werden, vor allem dann, wenn noch ein zusätzlicher Risikofaktor im CHA<sub>2</sub>DS<sub>2</sub>VASc-Score vorliegt. So eindeutig die Studienlage für die Vitamin K-Antagonisten ist, so unbeliebt sind die Medikamente wegen der ständigen Gerinnungskontrollen, der häufigen Interaktion mit Medikamenten und gesunden Nahrungsmitteln (Salat und Gemüse) und des inhärenten Risikos für intrazerebrale Blutungen trotz optimaler Einstellung (im Bereich von ein Prozent pro Jahr).

Die Revolution in der Embolieprophylaxe erfolgte in diesem Jahrhundert durch die Entwicklung der NOAKs (zuerst: Neue Orale AntiKoagulantien; jetzt: Nicht-Vitamin-K-Orale-AntiKoagulantien). Im Gegensatz zu Vitamin K-Antagonisten greifen sie nicht ungezielt sondern direkt ins Gerinnungssystem ein: der Thrombin-Inhibitor Dabigatran, die Faktor Xa-Antagonisten Rivaroxaban, Apixaban und Edoxaban (in der Reihenfolge der Zulassung). Alle diese Substanzen wurden in großen randomisierten Studien getestet; keines ist weniger wirksam als Vitamin K-Antagonisten, keines verursacht mehr Blutungen, alle führen zu signifikant weniger intrazerebralen Blutungen. Die Verträglichkeit ist gut und die Interaktionen sind geringer als unter Vitamin K-Antagonisten. Nach den Empfehlungen der Europäischen Kardiologischen Gesellschaft (ESC) soll eine

Erst-Einstellung der Antikoagulation bei Patienten, die an Vorhofflimmern leiden, ausschließlich mit NOAKs erfolgen – außer es handelt sich um Patienten mit rheumatischer Mitralstenose oder mechanischem Herzklappenersatz.

### Medikamentöse Rhythmuskontrolle

In der Neuentwicklung von antiarrhythmischen Medikamenten hat sich in den letzten Jahren wenig getan. In Abb. 1 sind die Empfehlungen der ESC zur Rhythmuskontrolle bei Vorhofflimmern ersichtlich. Bei Herzgesunden kommen nach wie vor alle Antiarrhythmika - besonders Klasse Ic-Medikamente - zum Einsatz: Flecainid kann akut als Bedarfsmedikation („pill in the pocket“, 200 bis 300 mg) sowie vor allem bei Patienten mit vagal induziertem Vorhofflimmern (sportliche Patienten, Vorhofflimmer-Episoden in Ruhe oder im Schlaf) auch als Rezidivprophylaxe eingesetzt werden (200 mg täglich).

Bei Patienten mit höherer Sinusfrequenz und tachykarder Überleitung kann bevorzugt Propafenon eingesetzt werden (450 bis 600 mg als „pill in the pocket“, 600 mg Tagesdosis als Rezidivprophylaxe). Dronedaron konnte die hohen Erwartungen nicht erfüllen – einerseits, weil es nicht so effektiv ist wie das nebenwirkungsreiche Amiodaron und andererseits, weil es Betroffenen auch schaden kann. Zum Einsatz kommt es bei Patienten ohne Bradykardie-Neigung und oligosymptomatischen paroxysma-

len Vorhofflimmer-Episoden. Bei Patienten mit koronarer Herzkrankheit kommen laut den Empfehlungen nur Sotalol, Dronedaron oder Amiodaron zum Einsatz. Sotalol wird bei Patienten nach Ablation und diffus fibrotischem Vorhof manchmal erfolgreich als Rezidivprophylaxe eingesetzt. Hier sollte die Ersteinstellung wegen der häufigen Entwicklung eines erworbenen langen QT-Syndroms stationär erfolgen (zum Beispiel nach einer Kardioversion). Bei Patienten mit Herzinsuffizienz kommt weiterhin ausschließlich Amiodaron zum Einsatz.

Amiodaron ist das effizienteste Antiarrhythmikum – vermutlich auch in den nächsten Jahren. Wegen des häufigen Auftretens auch von gravierenden unerwünschten Wirkungen auf Haut, Schilddrüse, Nervensystem und Lunge sollte es nur für einen begrenzten, definierten Zeitraum zum Einsatz kommen, etwa zur Verbesserung des Kardioversionserfolgs bei lange persistierendem Vorhofflimmern, zur Verlängerung des rezidivfreien Intervalls nach Kardioversion oder um die Zeit bis zu Ablation zu überbrücken.

## Katheterablation

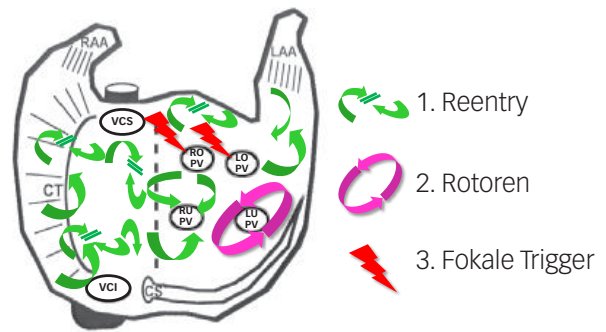
### a. Hintergrund und Pathophysiologie

Beim Vorhofflimmern handelt es sich um eine arrhythmische, hochfrequente, chaotische Aktivität der Vorhöfe mit einer Frequenz von mehr als 300/min. Häufig ist das Vorhofflimmern die Folge von strukturellen Erkrankungen des Herzens wie zum Beispiel einer ischämischen Kardiomyopathie, Erkrankungen der Herzklappen oder zunehmend häufiger einer diastolischen Herzinsuffizienz auf der Basis einer langjährigen arteriellen Hypertonie. Bei Patienten mit einer strukturellen Herzerkrankung spielt das Substrat eine wesentliche Rolle: die Dilatation der Vorhöfe und die diffuse Fibrose als Folge der Grunderkrankung.

Vor allem paroxysmales Vorhofflimmern tritt aber gelegentlich auch bei völlig gesunden, häufig sehr sportlichen Menschen auf: In diesem Falle ist der Vorhof strukturell gesund, dennoch können Trigger Vorhofflimmern auslösen. Zuletzt können extrakardiale, modifizierende Faktoren wie eine Hyperthyreose oder Elektrolytstörungen das Auftreten von Vorhofflimmern begünstigen. Auch wenn seit Jahrzehnten intensive Basisforschung an Tiermodellen und Computermodellen betrieben wird und so schlüssig die einzelnen Konzepte auch sind: Die simple Übertragung auf Patienten mit Vorhofflimmern ist bislang nicht möglich.

Die erste Hypothese basiert auf der Annahme, dass zahlreiche, in der Anzahl ständig wechselnde, zufällig auftretende und nur wenige 100 Millisekunden bestehende Flimmerwell- »

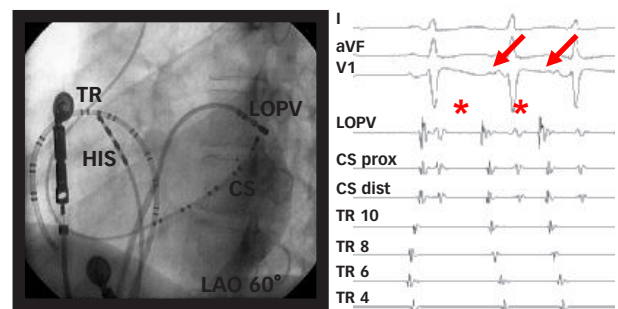
**Abb. 2: Schematische Darstellung der beiden Vorhöfe und der postulierten Mechanismen von Vorhofflimmern**



1. Zahlreiche zufällig verteilte Reentry-Kreise (grün);
2. Ein stabiler Rotor (violett; schematisch um die linke untere Lungenvene [LUPV]);
3. Fokale Trigger (schematisch in der linken oberen [LOPV] und rechten oberen Pulmonalvene [ROPV]).

RAA – rechtes Herzohr; LAA – linkes Herzohr; CT – Crista Terminalis; VCS – obere Hohlvene; VCI – untere Hohlvene; CS – Koronarsinus Ostium; RUPV – rechte untere Lungenvene

**Abb. 3: Vorhofflimmer-Ablation April 1999**



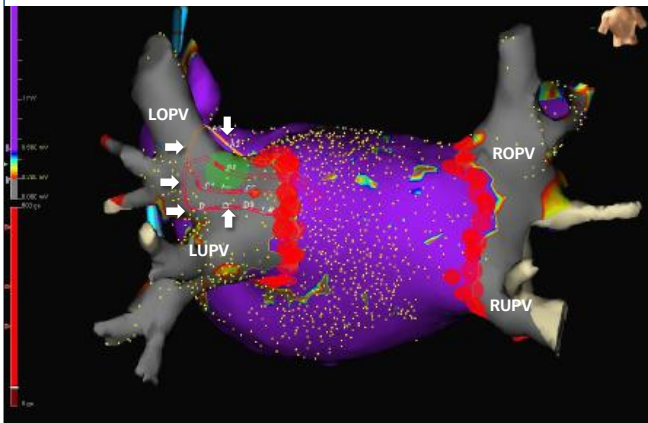
(38-jährige Patientin, hoch symptomatisches paroxysmales Vorhofflimmern),

- links schräge (LAO) Röntgen-Aufnahme der Katheterposition (linkes Bild)
- simultanes EKG und intrakardiale Ableitungen (rechtes Bild).

In den drei Oberflächen-EKG-Ableitungen (I, aVF, V1) zeigt sich ein Sinus-Schlag (frühe Aktivierung am Katheter im rechten Vorhof entlang des Trikuspidalrings [TR] und im Coronarsinus [CS], spätere Aktivierung am Ablationskatheter in der linken oberen Lungenvene [LOPV, Röntgen und EKG]).

In der Folge zeigen sich zwei atriale Extrasystolen (roter Pfeil) mit deutlich früherer Aktivierung in der linken oberen Lungenvene (rote Sterne). Eine fokale Ablation an dieser Stelle war bis heute kurativ.

**Abb. 4: Dreidimensionale Darstellung des linken Vorhofs unter Zuhilfenahme des NAVX™-Systems**

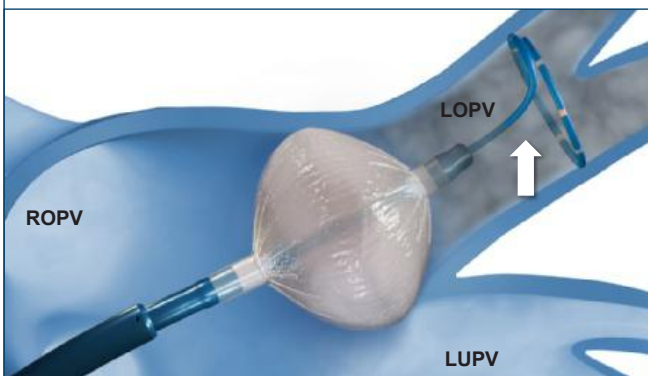


Blick auf die Rückwand des linken Vorhofs. Die violette Farbe repräsentiert gesundes Vorhof-Myokard (die Voltage oder endokardiale Amplitude wird mit dem Mapping-Katheter evaluiert und beträgt > 0.5 mV).

Die graue Farbe innerhalb der Lungenvenen repräsentiert die erfolgreiche Isolation (fehlende Voltage), die roten Punkte an der Mündung der Lungenvenen repräsentieren Ablationspunkte.

Weißer Pfeile: Mapping-Katheter (Grid™), der eine hochauflösende Darstellung der Herzkammer erlaubt. Gelbe Punkte: automatisch mit dem Grid™-Katheter aquirierte Mapping-Punkte in hoher Zahl. Abkürzungen: siehe Abb. 2

**Abb. 5: Schematische Darstellung des linken Vorhofs**



Über die transseptale Punktion wird ein Ballon bis zum Ostium der linken oberen Lungenvene vorgebracht. Durch Kühlung (minus 70 Grad Celsius) über vier Minuten kann eine komplette Isolation der Lungenvene erreicht werden.

Mit dem zirkulären Mapping-Katheter (Pfeil) kann die Isolation der Lungenvene nachgewiesen werden (kein elektrisches Signal, keine Vorhoferregung durch Stimulation). Abkürzungen: siehe Abb. 2. Quelle Bildmaterial: Medtronic.

- » len auf der Basis von „Reentry-Kreisen“ das Vorhofflimmern aufrechterhalten (Abb. 2). Auf dieser Hypothese basiert auch die erste chirurgische Therapie des Vorhofflimmerns: Wird der Vorhof in kleine Stücke geschnitten und wieder zusammengeknüpft, wird die Fläche für die Reentry-Kreise zu klein, um Vorhofflimmern auszulösen. Die Hypothese der stabilen Rotoren geht davon aus, dass ein lokal hoch organisierter, sehr schneller elektrischer Erregungskreis im Bereich einer definierten anatomischen Struktur das Vorhofflimmern auslöst. Für die Initiierung von Vorhofflimmern ist in jedem Fall ein fokaler Trigger erforderlich: Extrasystolen oder atriale Salven; sie stammen in mehr als 90 Prozent der Fälle aus den Mündungen der Lungenvenen. Auf dieser Hypothese basiert auch die Therapie der empirischen Pulmonalvenen-Isolation.

### b. Aktuelle Strategie

Die Katheterablation zur kurativen Therapie von Vorhofflimmern ist die wesentliche Innovation in der invasiven Elektrophysiologie der vergangenen 20 Jahre. Michel Haissaguerre et al. aus Bordeaux haben 1996 entdeckt, dass paroxysmales Vorhofflimmern durch eine fokale Ablation erfolgreich mit Hochfrequenzstromablation behandelt werden kann, wenn ein linksatrialer fokaler Trigger im Bereich der Rückwand des linken Vorhofes eliminiert werden kann (Abb. 3). In der Folge wurden zahlreiche Strategien und Techniken entwickelt, die auf diesen Erkenntnissen aufbauten.

Derzeit stellt die empirische Isolation aller vier Lungenvenen den Gold-Standard in der interventionellen Behandlung von Vorhofflimmern dar. Ziel ist einerseits, fokale Trigger aus den vier Lungenvenen zu eliminieren. Andererseits ist die Rückwand des linken Vorhofs nahe der Pulmonalvenenostien nachweislich auch an der Aufrechterhaltung des Vorhofflimmerns beteiligt (Reentry); die Elimination der vagalen Ganglien in diesem Bereich könnte einen zusätzlichen positiven Effekt haben.

### Folgende Strategien kommen zum Einsatz:

1. Hochfrequenzstrom- oder Radiofrequenz (RF)-Ablation gelegentlich noch mit konventionellem Röntgen unter Zuhilfenahme eines zirkulären Mapping-Katheters („Lasso-Katheter“, siehe Abb. 5). Befindet sich der „Lasso-Katheter“ in der Lungenvene, verschwindet das elektrische Signal am Katheter und wird trotz Stimulation mit hoher Amplitude der Vorhof nicht erregt, beweist dies die Isolation der jeweiligen Vene.
2. RF-Ablation mit Unterstützung eines dreidimensionalen Mapping-Systems (Abb. 4)
3. die Isolation der Lungenvenen mittels gekühltem Ballon (Kryo-Ballon, Abb. 5)



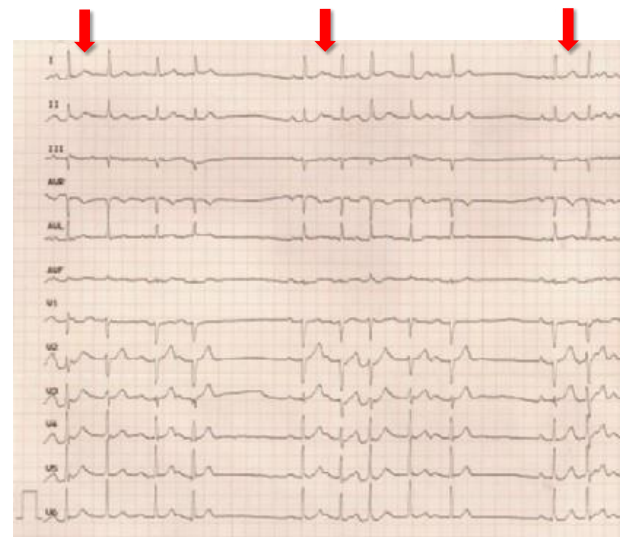
In einer rezenten randomisierten Studie zeigte sich für die alleinige Isolation der Lungenvenen kein Unterschied zwischen Radiofrequenz-Ablation mit 3D-Navigation und Kryo-Ballon hinsichtlich Erfolgsaussicht und Häufigkeit von Komplikationen. Die Kryo-Prozedur ist bei ausreichender Erfahrung kürzer. Sind zusätzliche Läsionen erforderlich, ist die Radiofrequenz-Ablation mit 3D-Navigation günstiger. In fast allen Zentren wird vor der Ablation der linke Vorhof im CT dargestellt (Größe, anatomische Variabilität der Lungenvenen, Ausschluss Herzohr-Thrombus). Bei Patienten mit persistierendem Vorhofflimmern, großem Vorhof, unklarem Herzohr-Befund im CT oder unsicherer Antikoagulation vier Wochen vor dem Eingriff sollte auf jeden Fall ein transösophageales Echo durchgeführt werden.

### c. Indikation und Ergebnisse

Gegen Ende des letzten und Beginn des neuen Jahrtausends wurden hauptsächlich Patienten mit paroxysmalem Vorhofflimmern behandelt, die häufig strukturell gesunde Menschen waren. Somit kommt dem Trigger die wesentliche Rolle zu (Abb. 6). Mit 70 Prozent kurativem Ergebnis waren die Erfolgsaussichten entsprechend gut. Mit Verbesserung der Technik und aggressiveren Therapiestrategien (lange Läsionen) sowie oft mehreren Eingriffen kann aber auch Patienten mit persistierendem Vorhofflimmern und strukturell krankem Vorhof eine etwa 60- bis 70-prozentige Freiheit von Vorhofflimmern in Aussicht gestellt werden (Abb. 7). Auch bei strukturell krankem Vorhof stellt die Pulmonalvenen-Isolation die Basis dar. Welcher Patient welche zusätzlichen langen Läsionen bekommen soll, oder bei welchen Patienten fraktionierte Potentiale verödet werden sollen, wird nach wie vor diskutiert. Bei Patienten mit persistierendem Vorhofflimmern könnte auch die Suche nach Rotoren eine Verbesserung der Ergebnisse bringen.

In zahlreichen Studien konnte übereinstimmend gezeigt werden, dass die Ablation hoch signifikant erfolgreicher ist als die medikamentöse Rhythmuskontrolle. Tritt in den ersten zwei bis drei Wochen nach der Ablation noch Vorhofflimmern oder atypisches Vorhofflattern auf, bedeutet das nicht, dass der Eingriff frustan war (sogenannte „blanking period“: Irritation durch die Ablation). Kommt es im ersten Jahr nach der Ablation zu keinem weiteren Vorhofflimmern mehr, besteht eine 80- bis 90-prozentige Chance, dass der Patient auch in den folgenden fünf Jahren rezidivfrei ist. Bei selteneren und kürzeren Rezidiven kann auch eine (zuvor ineffektive) antiarrhythmische Therapie erfolgreich sein. Die Ablation wird unter voller Antikoagulation durchgeführt (ideal mit NOAKs; Beginn zumindest vier Wochen vor bis drei Monate nach dem Eingriff). Bei Patienten mit einem CHA<sub>2</sub>DS<sub>2</sub>VASc-Score von  $\geq 2$  ist auch bei Symptombefreiheit eine Fortführung der Antikoagulation angezeigt: Vorhofflimmern könnte asymptomatisch

**Abb. 6: 12-Ableitungs-EKG eines Patienten mit kurzen Phasen von paroxysmalem Vorhofflimmern**



Die roten Pfeile zeigen den Beginn einer Vorhofflimmer-Episode.

sein, oder nicht nur ein Risikofaktor, sondern ein Risikomarker. Obwohl der Eingriff häufig durchgeführt wird und deswegen einige Routine besteht, kann es zu Komplikationen kommen, über die der Patient auf jeden Fall aufgeklärt werden muss: Insult (< ein Prozent), Perikardtamponade (ein Prozent), vasculäre Komplikationen (ein Prozent), Pulmonalvenenstenosen (<< ein Prozent), Phrenikusparese (< ein Prozent) und schließlich Ösophagusfistel und Tod (< 0,02 Prozent). Bei Patienten mit diffus krankem Vorhof, bei denen zusätzlich zur Pulmonalvenen-Isolation weitere Ablationsläsionen erforderlich sind, könnte durch ein iatrogenes atypisches linksatriales Vorhofflattern die Symptomatik schlechter sein als im normfrequenten Vorhofflimmern, sodass ein weiterer Eingriff notwendig ist.

### Frequenzkontrolle oder Rhythmuskontrolle?

Ziel einer effektiven Frequenzkontrolle beim Vorhofflimmern ist es, meist mit Betablockern die schnelle Überleitung im AV-Knoten zu bremsen und somit eine gute Belastbarkeit und Lebensqualität zu erreichen. Ziel der Rhythmuskontrolle ist die Wiederherstellung oder Aufrechterhaltung des Sinusrhythmus.

Bereits im Jahr 2002 wurden in der AFFIRM-Studie mehr als 4.000 Patienten randomisiert entweder einer reinen Frequenzkontrolle oder einer Rhythmuskontrolle zugeführt. Die Erwar- »

» tung, dass die Rhythmuskontrolle nicht nur die Symptomatik der Patienten mit Vorhofflimmern, sondern auch die Prognose verbessern würde, hat sich nicht erfüllt: Es bestand kein signifikanter Unterschied, sogar ein Trend hinsichtlich schlechterer Prognose der Patienten, die mit Antiarrhythmika behandelt wurden. Dennoch zeigten Patienten im Sinusrhythmus sehr wohl ein besseres Überleben.

Nachdem Antiarrhythmika mit den bekannten unerwünschten Wirkungen prognostisch nicht günstig waren, wurde in der CABANA-Studie an 2.200 Patienten der Effekt der Katheterablation im Vergleich zur medikamentösen Therapie untersucht. Die Studie wurde im Mai 2018 erstmals präsentiert, aber nach wie vor nicht publiziert. In der „Intention To Treat-Analyse“ bestand hinsichtlich des primären Endpunkts (Tod, Insult, Blutungen oder plötzlicher Herztod) nach fünf Jahren kein signifikanter Unterschied zwischen Ablation und Medikation (acht Prozent vs. 9,2 Prozent).

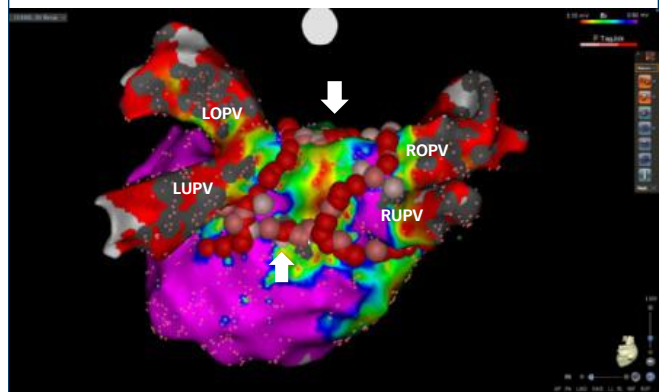
Somit ist die Studie formal negativ, auch wenn in der „on-treatment-Analyse“ wegen der hohen cross-over-Rate (27,5 Prozent der Patienten aus der medikamentösen Gruppe wurden der Ablation zugeführt) die Mortalität in der Ablationsgruppe signifikant niedriger war (4,4 Prozent versus 7,5 Prozent). In der CASTLE AF-Studie wurden 400 Patienten mit Vorhofflimmern und Herzinsuffizienz (ICD-Träger, linksventrikuläre Auswurf-fraktion  $\leq$  35 Prozent) randomisiert entweder einer Ablation oder einer medikamentösen Therapie zugeführt.

In dieser Kohorte konnte nach 38 Monaten der primäre Endpunkt (Mortalität und Hospitalisierung) durch die Ablation signifikant gesenkt werden (29 Prozent versus 45 Prozent), ebenso der harte Endpunkt Gesamtmortalität (13 Prozent versus 25 Prozent). Die Indikation zur Katheterablation ist somit die Verbesserung der Symptomatik bei Patienten mit Vorhofflimmern und die Verbesserung der Prognose nur bei ausgewählten Patienten mit Vorhofflimmern und Herzinsuffizienz.

### Zusammenfassung und Ausblick

Eine effektive Antikoagulation kann die Prognose von vielen Menschen, die an Vorhofflimmern leiden, dem Sinusrhythmus angleichen. Deswegen stellt sie die wichtigste Maßnahme dar. Bei älteren Menschen sollte nach asymptomatischem Vorhofflimmern gehandelt werden. Dabei handelt es sich vermutlich um eines der effizientesten Vorsorge-Programme überhaupt. Die antiarrhythmische Therapie bleibt symptomatischen Patienten vorbehalten. Auch die Indikation zur Katheterablation ist nur dann gegeben, wenn

**Abb. 7: Dreidimensionale Darstellung des linken Vorhofs unter Zuhilfenahme des CARTO™-Systems**



Blick auf die Rückwand des linken Vorhofs. Die violette Farbe unten repräsentiert gesundes Vorhof-Myokard, die übrigen Farben repräsentieren eine mehr oder weniger ausgeprägte diffuse Fibrose.

Zusätzlich zu den Isolationsschritten um die Lungenvenen (rote 3D-Kugeln) wurde die kranke Rückwand des linken Vorhofs durch eine „Box-Läsion“ isoliert (Verbindung zwischen oberen Venen am Dach und den unteren Venen; Pfeile).

Abkürzungen: siehe Abb. 2

es um die Verbesserung der Lebensqualität von Patienten mit Vorhofflimmern geht – mit Ausnahme der Menschen, die an Herzinsuffizienz leiden. ☉

#### Literatur bei den Verfassern

**\*) Univ. Doz. Dr. Franz Xaver Roithinger, Dr. Lukas Fiedler, beide: Abteilung für Innere Medizin - Kardiologie und Nephrologie, Landeskrankenhaus Wiener Neustadt; Corvinusring 3-5, 2700 Wiener Neustadt; Tel.: 02622/9004 2701, E-Mail: franz.roithinger@wienerneustadt.lknoe.at**

#### Lecture Board

**Priv. Doz. Dr. Bernhard Strohmayer, Universitätsklinik für Innere Medizin II, Kardiologie und internistische Intensivmedizin, Uniklinikum Salzburg**

**Priv. Doz. Dr. Markus Stühlinger, Universitätsklinik für Innere Medizin III, Kardiologie und Angiologie, Tirol Kliniken**

#### Ärztlicher Fortbildungsanbieter

**SMZ Süd, Kaiser Franz Josef Spital Wien, 5. Medizinische Abteilung für Kardiologie**

Im Rahmen des Diplom-Fortbildungs-Programms der Österreichischen Ärztekammer ist es möglich, durch das Literaturstudium in der ÖÄZ zwei Punkte für das DFP zu erwerben.

Insgesamt müssen vier von sechs Fragen richtig beantwortet sein. Eine Frage gilt als korrekt beantwortet, wenn alle möglichen richtigen Antworten markiert sind.

Schicken Sie diese Seite bis 29. März 2019 an:  
Verlagshaus der Ärzte GmbH, z. Hd. Claudia Chromy  
Nibelungengasse 13, 1010 Wien,

**Achtung: neue Faxnummer: 01/376 44 86**

E-Mail: c.chromy@aerzteverlagshaus.at



[www.aerztezeitung.at/DFP-Literaturstudium](http://www.aerztezeitung.at/DFP-Literaturstudium)

Bitte deutlich ausfüllen, da sonst die Einsendung nicht berücksichtigt werden kann!

Name: .....

ÖÄK-Arztnummer: .....

Adresse: .....

E-Mail-Adresse: .....

Zutreffendes bitte ankreuzen:

- Turnusarzt/Turnusärztin
- Arzt/Ärztin für Allgemeinmedizin
- Facharzt/Fachärztin für

- Ich besitze ein gültiges DFP-Diplom.
- Ich nutze mein DFP-Fortbildungskonto.  
Bitte die DFP-Punkte automatisch buchen.

Altersgruppe:

- < 30    31-40    41-50    51-60    > 60

<b>1) Folgende Patientengruppe benötigt keine orale Antikoagulation:</b> (eine Antwort richtig)	
a)	CHA <sub>2</sub> DS <sub>2</sub> VASc-Score von 3, asymptomatisches paroxysmales Vorhofflimmern
b)	CHA <sub>2</sub> DS <sub>2</sub> VASc-Score von 0, asymptomatisches persistierendes Vorhofflimmern
c)	CHA <sub>2</sub> DS <sub>2</sub> VASc-Score von 0, Katheterablation (Pulmonalvenenisolation)
d)	CHA <sub>2</sub> DS <sub>2</sub> VASc-Score von 3, zwölf Monate nach erfolgreicher Pulmonalvenenisolation (Klinik, EKG, 2 Holter 48 Stunden)
<b>2) Folgende Strategie der Rhythmuskontrolle sollte bei herzgesunden Patienten nicht zum Einsatz kommen:</b> (eine Antwort richtig)	
a)	Flecainid, 200 mg (zwei Tabletten) im Anfall („pill in the pocket“)
b)	Propafenon, 300 mg 1-0-1 zur Rhythmuskontrolle (Rezidivprophylaxe)
c)	Amiodaron 200 mg ½-0-0 zur Rhythmuskontrolle (Rezidivprophylaxe)
d)	Katheterablation (empirische Pulmonalvenenisolation)
<b>3) Primäres Ziel der Katheterablation beim Vorhofflimmern ist:</b> (eine Antwort richtig)	
a)	Reentry-Kreise im Bereich des Ostiums des linken Herzhohrs zu eliminieren.
b)	Rotoren an der lateralen Wand des linken Vorhofs zu verhindern.
c)	atypisches (linksatriales) Vorhofflattern zu verhindern.
d)	fokale Trigger der Lungenvenen zu eliminieren.
<b>4) Patienten mit einem CHA<sub>2</sub>DS<sub>2</sub>VASc-Score von ≥ 2 benötigen auch nach erfolgreicher Ablation eine lebenslange orale Antikoagulation, weil</b> (eine Antwort richtig)	
a)	asymptomatisches Vorhofflimmern auftreten könnte.
b)	die Isolation des linken Herzhohrs Teil der Ablationsstrategie ist.
c)	die Narben der Hochfrequenzstromablation die Vorhofkontraktilität beeinträchtigen.
d)	die Narben der Hochfrequenzstromablation per se thrombogen sind.
<b>5) Nach der CABANA- und der CASTLE AF-Studie ist folgende Aussage zur Katheterablation falsch:</b> (eine Antwort richtig)	
a)	Die Ablation verbessert die Symptomatik bei Patienten mit paroxysmalem Vorhofflimmern.
b)	Die Ablation verbessert die Prognose bei Patienten mit persistierendem Vorhofflimmern.
c)	Die Ablation verbessert die Prognose bei Patienten mit Herzinsuffizienz.
d)	Die Gesamt-Mortalität ist in der „intention-to-treat“-Analyse in der Gruppe der Ablationspatienten gleich hoch wie in der Gruppe der medikamentös behandelten Patienten.
<b>6) Welche Komplikation der Katheterablation bei Vorhofflimmern ist die potentiell gefährlichste?</b> (eine Antwort richtig)	
a)	Perikardtamponade
b)	Arteriovenöse Fistel
c)	Atrioösophageale Fistel
d)	Phrenikusparese

Zwei Drittel der Fragen richtig beantwortet: 0