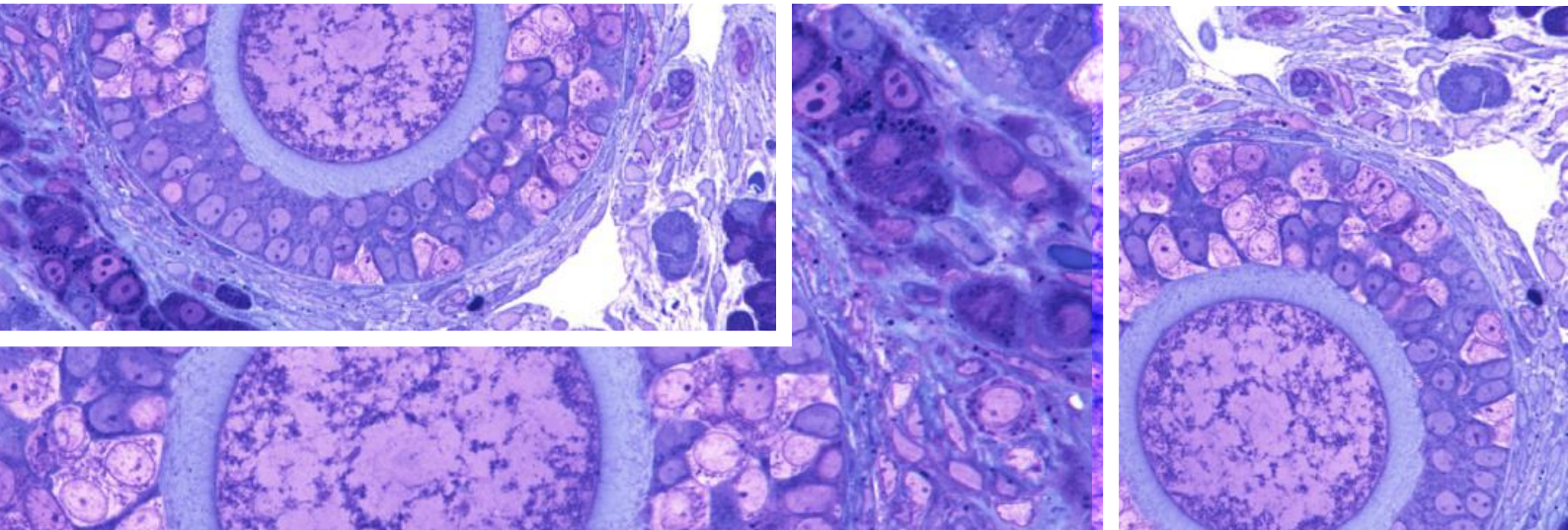


# Ovar und PCO-Syndrom



Bei jungen Frauen und Mädchen sollte nicht voreilig die Diagnose Polycystisches Ovar-Syndrom gestellt werden, denn nicht jedes Polycystische Ovar-Syndrom ist auch eines.

Doris Maria Gruber\*

Beim Polycystischen Ovar-Syndrom (PCOS) handelt es sich meist um den Endpunkt eines diagnostischen Prozesses, wenn alle anderen in diesem Zusammenhang stehenden meist vorübergehenden Beschwerden und Funktionsstörungen der Pubertät nicht abgeklungen sind. Das kann mitunter Jahre dauern. Deshalb soll bei Mädchen und jungen Frauen nicht voreilig die Diagnose PCOS gestellt werden, denn damit hängen das Körpergewicht, Haut, Zyklusgeschehen und auch die Fruchtbarkeit zusammen.

Die Ovarien sind zu Beginn der Pubertät polycystisch oder besser: multifollikulär. Ohne dieses PCO-Stadium des Eierstocks kann sich kein hormonelles Gleichgewicht im pubertierenden weiblichen Körper einstellen.

## Ovar in der Pubertät

### Die männlichen Hormone

Die Pubertät beginnt im Hypothalamus mit der Bildung von GnRH, welches zuerst verschiedene männliche Hormone aus dem Eierstock freisetzt. Es sind dies Testosteron, Androstendione und DHEAS. Die am deutlichsten sichtbaren Folgen davon sind unreine Haut, fettiges, aber dichteres und glänzenderes

Haar; es kann auch Akne entstehen. Die erstmalig eingetretene Regelblutung lässt oft die weiteren Male lange auf sich warten oder setzt vorübergehend wieder ganz aus. Es kommt durch eine transiente Insulinresistenz zur Gewichtszunahme mit einer veränderten Fettverteilung. Sobald die Eierstöcke genug männliche Hormone gebildet haben, wird die Produktion gedrosselt und die Ovarien synthetisieren weibliche Hormone.

### Die weiblichen Hormone

Durch den Einfluss der Östrogene wird das Hautbild wieder schön, die Pickel verschwinden und eine monatliche Regelblutung setzt ein. Die Ovarien selbst sind größer geworden; die Zahl der kleinen Zysten ist weniger geworden. Auch die Gebärmutter hat an Größe zugenommen und zeigt meist schon eine deutliche Schleimhautschichtung, wodurch die regelmäßige Blutung gewährleistet ist.

### Progesteron

Damit im Fall einer Befruchtung die besten Voraussetzungen gegeben sind, ist Progesteron, das Hormon der zweiten Zyklushälfte, notwendig. Es wird unter gleichzeitiger Erhöhung der Körpertemperatur für 14 Tage bereitgestellt. Tritt keine Schwangerschaft ein, fallen alle Hormone ab und die Regelblutung tritt ein.

## Ablauf

---

Die Schritte der gesunden hormonellen Entwicklung vom Mädchen zur geschlechtsreifen Frau dauern unterschiedlich lange; meist sind es bis zu fünf Jahre. Die Menarche tritt durchschnittlich zwischen dem 12. und 14. Lebensjahr ein. Somit kann der ungefähre Zeitraum, den die hormonelle Reifung einnimmt, abgeschätzt werden.

## PCO im späteren Lebensalter

---

Der Grundstein für das Vollbild eines PCOS wird vermutlich in der Pubertät oder sogar schon pränatal gelegt; Details dazu sind noch zu wenig bekannt.

Laut dem Konsens der anglo-amerikanischen Arbeitsgruppe „Androgen Excess and PCOS Society“ (AE-PCOS) gibt es vier endokrinologisch-klinische Phänotypen des PCO-Syndroms:

1. Hyperandrogenämie (klinisch und Laborwerte) und Anovulation (H-CA, chronic anovulation )
2. Hyperandrogenämie mit polycystischen Ovarien und Ovulation (H-PCOm. morphology)
3. Normale Androgenwerte mit polycystischen Ovarien und Anovulation (CA-PCOm)
4. Hyperandrogenämie, Anovulation und polycystische Ovarien (H-CA-PCOm)

Geht man davon aus, dass jeder pubertierende Eierstock polycystisch/multifollikulär ist und auch verschiedene Entwicklungsstadien durchmacht, kommt es darauf an, ob diese Entwicklung/Reifung in den folgenden Jahren ungestört erfolgen kann.

### Mögliche Störfaktoren

1. Zuviel oder zu wenig körperliche Aktivität mit den sich daraus ergebenden Gewichtsschwankungen in die eine oder andere Richtung (Anorexie/Adipositas);
2. Systemische hormonelle Interventionen (meist für die Haut gegen Akne und/oder begleitet vom Wunsch nach hormoneller Verhütung);
3. Psycho-traumatische Erlebnisse in der Pubertät, die sich meist immer auf das neuroendokrine System des Gehirns auswirken und bei längerem Bestehen auch an den Ovarien Folgen haben können;
4. Auf die richtige Ernährung achten und exogene Noxen meiden. Je früher mit Nikotin- und Alkoholabusus begonnen wird, umso nachteiliger ist das für die weitere weibliche Entwicklung und Gesundheit.

Die klinische Empirie der letzten Jahrzehnte stützt die Vermutung, dass die frühzeitige (pubertäre) Unterdrückung der Eierstock-Aktivität mit Hilfe von hormonellen Kontrazeptiva aller Art eine der Hauptursachen für das gehäufte Auftreten eines »

### Ein Fallbeispiel aus der Praxis

Eine 28-jährige Frau kommt mit ihrem Lebensgefährten in die Ordination wegen unerfülltem Kinderwunsch. Nach dem Absetzen der Pille vor drei Jahren stellt sich noch immer kein regelmäßiger Zyklus ein und die Patientin berichtet, dass sich die Haut wie in der Pubertät verhält. Weiter erzählt sie, dass man ihr im Alter von 14,5 Jahren (Menarche mit 13 Jahren) aufgrund der starken Hautprobleme und der Zyklusunregelmäßigkeit eine antiandrogene Pille verschrieben hätte. Das Hautbild besserte sich, die Regel trat regelmäßig ein und das Sexualleben wurde aufgenommen. Nach dem Absetzen der Pille im 25. Lebensjahr (Grund: kein Partner) verschlechtert sich das Hautbild wieder dramatisch und die Regel bleibt aus.

Die gynäkologische Untersuchung mit Ultraschall zeigt eine atrophe Gebärmutter mit strichförmigem Endometrium und polycystischen Ovarien beidseits. Im Hormonstatus zeigt sich eine Hypoöstrogenämie (18 pg/ml) mit niedrigem FSH und LH (1,2 und 0,5) sowie eine Hyperandrogenämie (DHEAS: 374 ug/dl, T: 0,614 ng/ml). Der Progesteron-Wert beträgt 0,2. Die Schilddrüsenwerte sind im Normbereich; es liegt keine Hyperprolaktinämie vor. Die Patientin hat seit dem Absetzen der hormonellen Kontrazeption an Körpergewicht zugenommen; sie ist jedoch damit zufrieden.

**Diagnose:** Hypogonadotrope Amenorrhoe mit polycystischen Ovarien beidseits. Hyperandrogenämie.

#### Endokrinologische Interpretation

Aufgrund der Ruhigstellung der Ovarien durch die hormonelle Kontrazeption in der Pubertät kam es nie (oder nur bedingt) zur Ausbildung einer funktionierenden Achse zwischen Hypothalamus, Hypophyse und Ovarien. Die Ovarien wurden im pubertierenden, polycystischen/multifollikulären Stadium arretiert; ebenso konnte die Gebärmutter nicht an Größe zunehmen. Eine regelmäßige Blutung trat zwar aufgrund der hormonellen Kontrazeption ein; aber die Zyklisierung war nicht sui generis. Die Haut wurde durch die antiandrogene Wirkung des Pillengestagens besser.

#### Die weitere Vorgangsweise

Die weitere Einnahme der Pille wäre kontraproduktiv, da die schon unterdrückten Eierstöcke noch weiter unterdrückt würden. Dem Körper Zeit und Ruhe zu geben, um alles nachzuholen, was bisher „endokrinologisch“ versäumt wurde, wäre ein guter Rat. Das ist allerdings sehr schwierig, weil meist ad hoc eine Therapie gefordert und auch erwartet wird, denn: Es soll möglichst bald eine Schwangerschaft eintreten.

Eine Östrogen-reiche Ernährung mit einem hohen Anteil an Ballaststoffen kann die Eierstöcke wieder zur Aktivität anregen. Dies benötigt allerdings ausreichend Zeit. Bedingt durch die Hypoöstrogenämie ist es meist nicht möglich, mit einer alleinigen Gesta-genge eine Blutung zu induzieren. Mit einer antiandrogenen Monotherapie kann zwar die Hyperandrogenämie und auch die Hautproblematik behoben werden, aber sie ist bei bestehendem Kinderwunsch kontraindiziert. Da die Realisierung des Kinderwunsches das vordringlichste Problem dieses Paares darstellt, entschließt es sich, eine Kinderwunschklinik aufzusuchen.

» PCOS sein könnte – und zwar in allen Varianten. Bedauerlicher Weise ist die Studienlage zu dieser Fragestellung sehr dürftig. So nachteilig sich die männlichen Hormone auf die Haut von jungen Mädchen auswirken, umso wichtiger ist deren Wirkung auf die Ovarien und umso schlechter ist es, wenn sie in diesem Zeitraum unterdrückt werden. Ebenso wird auch der Uterus im Wachstum behindert – es kommt zum „freezing“. Die Ovarien und auch der Uterus verharren bei hormoneller Ruhigstellung in dem Zustand, in dem sie sich jeweils gerade befinden. Meist handelt es sich dabei um das polycystische-multifollikuläre Stadium mitten in der Pubertät. Die Ovarien und auch der Uterus verbleiben so lange in diesem Zustand, bis die hormonelle Unterdrückung wieder wegfällt und setzen dann ihre Aktivität fort – oder auch nicht!

Je nach dem Zeitpunkt der hormonellen Entwicklung und Unterbrechung ergibt sich das eine oder andere beschriebene Bild des PCOS und möglicherweise auch noch weitere individuelle feine endokrino-pathologische Schattierungen.

### Prophylaktische Maßnahmen

So lange kein regelmäßiger Zyklus von 28 (plus/minus zwei bis drei Tagen) mit Ovulation vorhanden ist, sollten die Eierstöcke vor Irritationen geschützt werden.

Das heißt:

- gesunde Ernährung und keine zuckerhaltigen Softdrinks.
- Kein Übergewicht, aber auch kein Untergewicht!
- Weder zu viel noch zu wenig Sport!
- Nicht rauchen, keinen Alkohol trinken.
- Die Ruhigstellung der Eierstöcke mit hormonellen Verhütungsmitteln sollte mit größter Vorsicht erfolgen; wenn möglich nicht zur Anwendung kommen.
- Die Hautprobleme sollten mit dermatologischen Möglichkeiten therapiert werden.
- Auch die Zufuhr von gesunden Fettsäuren, Mineralstoffen und Spurenelementen kann die Haut und die Eierstöcke bei der Entwicklung von innen unterstützen.

Dennoch gibt es immer wieder Frauen und Mädchen, die trotz unbeschwerter Pubertät an dem einem oder anderen Teilsymptom eines PCOS leiden oder sogar das Vollbild eines Polycystischen Ovar-Syndroms mit einer Störung im Zuckerstoffwechsel entwickeln. Dann ist es die Aufgabe des betreuenden Arztes, sich auf Ursachenforschung zu begeben, um zusammen mit dem betroffenen Mädchen/der betroffenen Frau einen therapeutischen Weg zu finden. ☉

\*) Univ. Prof. Dr. Doris Maria Gruber,  
Gynäkologin in Wien;  
E-Mail: [doris.gruber@meduniwien.ac.at](mailto:doris.gruber@meduniwien.ac.at)