

Nicht metastasiertes

Mit rund 5.500 Erst-Erkrankungen pro Jahr ist das Mammakarzinom die häufigste Krebserkrankung der Frau in Österreich. Durch die Früherkennung hat sich die Tumorgroße der diagnostizierten Mammakarzinome deutlich verkleinert. Bei der Nachsorge sollten routinemäßige Tumormarker-Kontrollen bei beschwerdefreien Patientinnen wegen der hohen Zahl an falsch positiven Befunden unterbleiben.

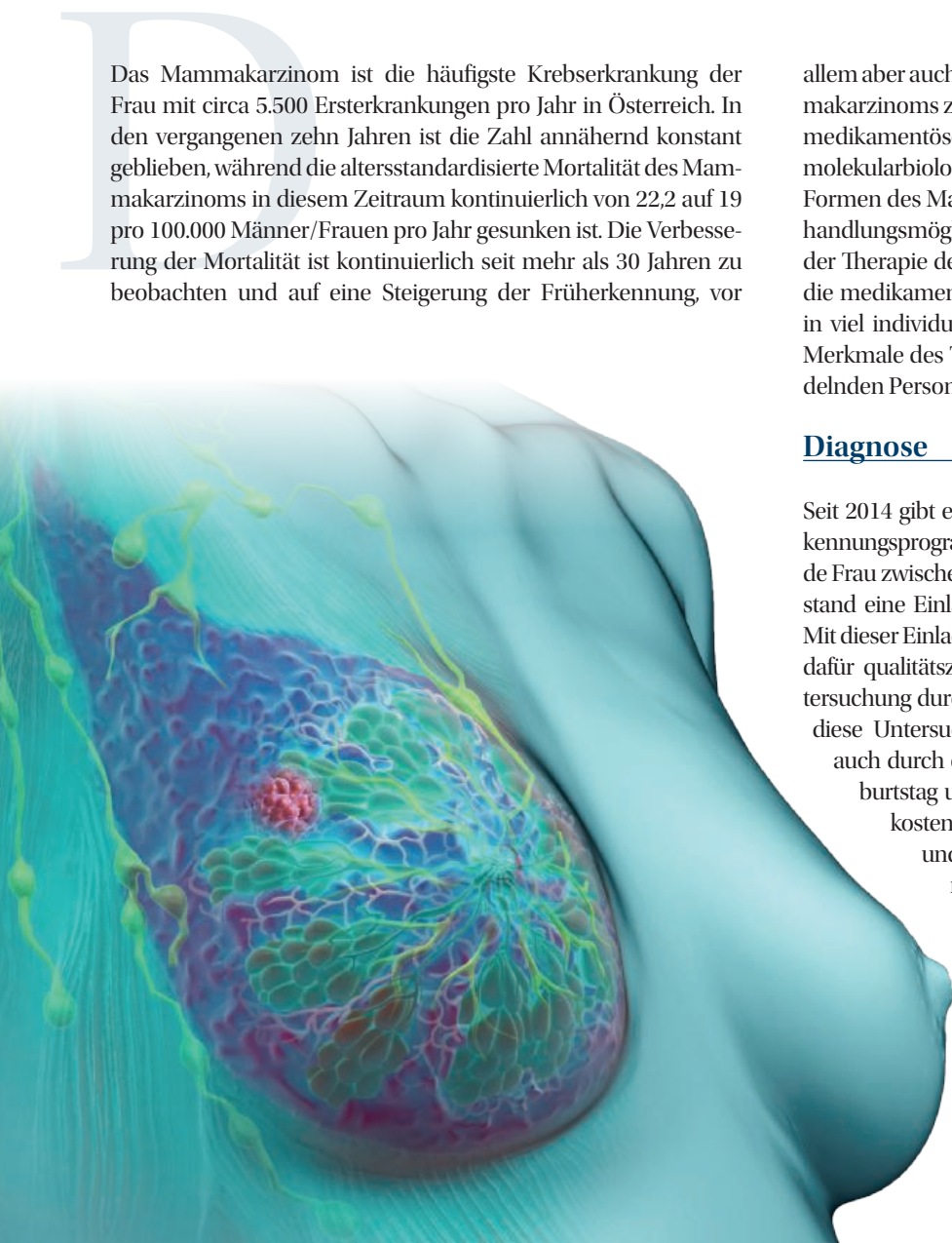
Paul Sevelda*

Das Mammakarzinom ist die häufigste Krebserkrankung der Frau mit circa 5.500 Neuerkrankungen pro Jahr in Österreich. In den vergangenen zehn Jahren ist die Zahl annähernd konstant geblieben, während die altersstandardisierte Mortalität des Mammakarzinoms in diesem Zeitraum kontinuierlich von 22,2 auf 19 pro 100.000 Männer/Frauen pro Jahr gesunken ist. Die Verbesserung der Mortalität ist kontinuierlich seit mehr als 30 Jahren zu beobachten und auf eine Steigerung der Früherkennung, vor

allem aber auch auf eine Verbesserung der Behandlung des Mammakarzinoms zurückzuführen. Besonders die Entwicklungen der medikamentösen Tumortherapie sowie die Verbesserung der molekularbiologischen Diagnostik bei den unterschiedlichen Formen des Mammakarzinoms haben zur Verbesserung der Behandlungsmöglichkeiten geführt. Dennoch sind die Grundpfeiler der Therapie des Mammakarzinoms immer noch die Operation, die medikamentöse Therapie sowie die Strahlentherapie jedoch in viel individualisierter Form abgestimmt auf die biologischen Merkmale des Tumors, die individuellen Faktoren der zu behandelnden Person wie Alter, Tumorgroße und Allgemeinzustand.

Diagnose

Seit 2014 gibt es in Österreich ein organisiertes Brustkrebsfrüherkennungsprogramm. Dies bedeutet, dass jede in Österreich lebende Frau zwischen dem 45. und 69. Geburtstag in zweijährigem Abstand eine Einladung zu einer Screening-Mammographie erhält. Mit dieser Einladung kann sie auch ohne Überweisung in eines der dafür qualitätszertifizierten Röntgeninstitute gehen und die Untersuchung durchführen lassen. Bei dichtem Drüsengewebe kann diese Untersuchung im österreichischen Screening-Programm auch durch einen Ultraschall ergänzt werden. Ab dem 40. Geburtstag und nach dem 69. Geburtstag kann sich jede Frau kostenlos für das Programm freiwillig anmelden (Opt in) und erhält auch weiterhin die Einladungen zur Screening-Mammographie. Bei klinischen Diagnosen kann der Arzt die Frau auch weiterhin zur sogenannten diagnostischen Mammographie zuweisen. Auch wenn die Teilnehmerate in diesem Programm noch unter 50 Prozent liegt, sieht man dennoch in der klinischen



Mammakarzinom

Praxis zunehmend häufig klinisch nicht tastbare Veränderungen in der Mammographie. Auch hat sich die Tumorgroße der diagnostizierten Mammakarzinome deutlich verkleinert, ebenso die Anzahl der Lymphknoten positiven Mammakarzinome. Zeigt der Mammographie-Befund eine BIRADS Beurteilung III, IV oder V, handelt es sich um einen weiter abklärungsbedürftigen Befund.

In aller Regel bedeutet dies bei BIRADS III entweder eine Kontrolluntersuchung der Mammographie/Sonographie in sechs Monaten. Bei BIRADS IV oder V wird eine histologische Abklärung dieser Veränderung meist durch eine Stanzbiopsie in Lokalanästhesie gefordert, um einerseits die Dignität zu verifizieren, andererseits aber auch einen malignen Tumor in seinen wichtigsten immunhistochemischen Charakteristika zu klassifizieren. Dazu zählen vor allem der Östrogen- und Progesteronrezeptor, der Her-2 positive Status des Tumors sowie der Proliferationsmarker Ki-67 und das Tumor-Grading. Man unterscheidet heute grundsätzlich das Hormonrezeptor(HR)-positive Mammakarzinom vom HR-negativen. Dieses wird wieder in das Her-2 neu positive und das Her-2 neu negative, auch Triple negatives Mammakarzinom genannt, unterteilt. Bei den HR-positiven Mammakarzinomen, die mit etwa 70 Prozent aller Mammakarzinome die größte Gruppe darstellen, unterscheidet man das Luminal A-Mammakarzinom mit positivem HR, negativem Her-2 neu Status und einem niedrigen Proliferationsmarker Ki-67 (< 20%) vom Luminal B-Mammakarzinom, das durch einen höheren Proliferationsmarker Ki-67 von über 30 Prozent oder durch ein Grading 3 charakterisiert ist. Schließlich gibt es noch das HR-positiv und Her-2 neu positiv, auch triple positives Mammakarzinom.

Genetische Ursachen

Der Familienanamnese kommt bei diagnostiziertem Mammakarzinom eine besondere Bedeutung zu. Seit den 1990er Jahren ist bekannt, dass etwa fünf bis acht Prozent aller Brustkrebsdiagnosen bei Familien mit einer genetischen Ursache auftreten. Meist handelt es sich dabei um eine Mutation im BRCA 1- oder BRCA 2-Gen. Tritt in einer Familie unter den Blutsverwandten ersten und zweiten Grades gehäuft Brustkrebs und/oder Eierstockkrebs auf, sollte man auch an eine genetische Ursache der Erkrankung denken. Auffallend sind neben dem gehäuften Auftreten dieser Karzinome vor allem das junge Alter, in dem diese Tumore oft auftreten, sowie das Zusammentreffen von Brust- und Eierstockkrebs und auch das Auftreten aggressiver Krebsformen wie bei der

Brust das Triple-negative Mammakarzinom. Ergibt sich aus der Anamnese der Verdacht auf eine genetische Ursache, kann nach entsprechender Information und Beratung mittels genetischer Analyse nach einer solchen Mutation gesucht werden. Frauen mit einer Keimbahnmutation im BRCA 1- oder BRCA 2-Gen haben ein bis zu 85-prozentiges Risiko, bis zum 70. Lebensjahr an einem Mammakarzinom und ein bis zu 40-prozentiges Risiko, an einem Ovarialkarzinom zu erkranken. Dieses sehr hohe Risiko kann durch eine Entfernung des Brustdrüsengewebes beider Mammæ deutlich unter zehn Prozent gesenkt werden. Für das Ovarialkarzinom gibt es derzeit noch keine Methode zur Früherkennung. Daher wird Mutationsträgerinnen auch eine prophylaktische Entfernung beider Adnexe (Eierstöcke und Eileiter) nach Abschluss der Familienplanung ab 35 Jahren angeboten. Diese schwerwiegenden Entscheidungen erfordern eine umfassende und individuell abgestimmte Information und auch Beratung.

Operative Therapie

Standardoperation bei einem verifizierten Mammakarzinom ist derzeit die brusterhaltende Entfernung des Tumors sowie die Entfernung der Wächterlymphknoten aus der Axilla. Bei mehr als 80 Prozent aller Frauen mit Brustkrebs in Österreich ist diese Vorgangsweise möglich. Ist das Mammakarzinom so groß, dass ein brusterhaltendes operatives Vorgehen kein entsprechendes kosmetisches Ergebnis erwarten lässt, kann vor der Operation eine neoadjuvante Chemotherapie erfolgen. Beim Her-2 neu positiven und auch beim triple negativen Mammakarzinom ist diese Therapieform heute bereits Standard. Ziel der neoadjuvanten Chemotherapie ist die Verkleinerung des Tumors bis hin zur pathohistologischen Komplettremission und dadurch die Möglichkeit einer brusterhaltenden Operation in Kombination mit der Entfernung der Wächterlymphknoten. Integrativer Bestandteil der brusterhaltenden Operation ist eine postoperative Strahlentherapie der operierten Brust.

In ausgewählten Fällen ist aber auch heute noch die Entfernung des gesamten Brustdrüsengewebes mit oder ohne Entfernung der Haut und gegebenenfalls des Nipple-Areolarkomplexes erforderlich. Vor allem beim ausgedehnten duktalem Carcinoma in situ (DCIS) kann eine Entfernung des gesamten Brustdrüsengewebes erforderlich sein. Hier kann man gleichzeitig eine Rekonstruktion der Brust mit einem Implantat oder mit Eigengewebe der Frau durchführen. Auch bei einer genetischen Ursache kann der betroffenen Frau »

- » eine Mastektomie mit Sofortrekonstruktion angeboten werden. Große Tumore, die nicht im Gesunden entfernt werden können, inflammatorische Mammakarzinome nach neoadjuvanter Chemotherapie, Patientinnen mit Kontraindikationen gegen eine neoadjuvante Chemotherapie oder Frauen, die eine Nachbestrahlung ablehnen und sich daher nicht brusterhaltend operieren lassen wollen, sind weitere Indikationen zur Mastektomie.

Vor allem bei der Indikation zur axillären Lymphadenektomie hat sich mit der Einführung des Konzepts der Wächterlymphknoten Wesentliches geändert. Einerseits konnte in keiner der bisherigen Studien ein positiver Einfluss einer radikalen axillären Lymphknotenentfernung auf das Überleben gezeigt werden; andererseits ist die Voraussagesicherheit durch den Wächterlymphknoten betreffend einer axillären Metastasierung bei mehr als 90 Prozent möglich. Zusätzlich konnte in mehreren prospektiven Studien gezeigt werden, dass bei positivem Wächterlymphknoten die Nachbestrahlung des Lymphabflussgebietes gegenüber der axillären Lymphadenektomie bezogen auf Rezidive und Überleben gleichwertig ist - jedoch bei deutlich geringerer Morbidität. Die vollständige Entfernung der axillären Lymphknoten wird daher bei jenen Frauen erfolgen, bei denen mehrere suspektere Lymphknoten zu tasten sind und eine neoadjuvante medikamentöse Therapie nicht möglich ist. Nach einer neoadjuvanten Chemotherapie und weiterhin klinisch positiven axillären Lymphknotenmetastasen ist ebenfalls eine axilläre Lymphadenektomie indiziert. Bei klinisch negativer Axilla ist auch nach einer neoadjuvanten medikamentösen Tumortherapie die Entfernung der Wächterlymphknoten Standard geworden, wobei mit der Entfernung von drei Lymphknoten die diagnostische Sicherheit über den axillären Lymphknotenstatus in mehr als 90 Prozent der Fälle gegeben ist. Sind jedoch nur einzelne Tumorzellen in einem Lymphknoten nachweisbar oder Mikrometastasen (kleiner als zwei Millimeter), sind diese Frauen klinisch als Lymphknoten-negativ zu bewerten.

Strahlentherapie

Die Nachbestrahlung nach brusterhaltender Operation ist integrativer Bestandteil dieses Behandlungskonzeptes. Bei negativen axillären Wächterlymphknoten wird auf eine Bestrahlung des Lymphabflussgebietes verzichtet und nur die operierte Brust bestrahlt. Die Brust-Teilbestrahlung sowie die Dosis-intensivierte Brustbestrahlung mit verkürzter Dauer der Bestrahlung sind Weiterentwicklungen dieses Konzeptes. Konnten in den Wächterlymphknoten Metastasen nachgewiesen werden, wird auch der Lymphabfluss der Brust mitbestrahlt. Mikrometastasen oder einzelne Tumor-Emboli zählen allerdings nicht zum Lymphknoten-positiven Stadium. Die Strahlentherapie erfolgt entweder vier bis sechs Wochen nach der Operation oder bei Indikation zur Chemotherapie meist nach Abschluss der zytostatischen Behandlung.

Medikamentöse Therapie

Als Grundlagen für die weiteren Therapieentscheidungen dienen folgende Faktoren: Hormonrezeptoren (Östrogen- und Progesteronrezeptor), Her-2 neu Status, Proliferationsmarker Ki-67, Gra-

ding, Menopausen-Status, systemische Metastasierung, allenfalls eine genetische Testung, Allgemeinzustand der Frau sowie die persönliche Zustimmung nach umfassender Aufklärung für die vorgeschlagene Therapie.

HR-positives Mammakarzinom

Einer der beiden Hormonrezeptoren (Östrogen- und/oder Progesteronrezeptor) muss immunhistochemisch positiv sein, damit eine antihormonelle Therapie wirksam eingesetzt werden kann. Der Menopausen-Status ist ebenfalls von großer Bedeutung, da postmenopausale Frauen eine andere antihormonelle Therapie erhalten als Frauen in der Prämenopause. Grundsätzlich gelten Frauen bis ein Jahr nach dem Ausbleiben der letzten Regelblutung als prämenopausal; Frauen mit einer Amenorrhöedauer von mehr als einem Jahr als postmenopausal. Bei Frauen nach Hysterektomie sollte der Menopausen-Status mittels Hormonanalyse von FSH und E2 überprüft werden. Bei Frauen ab dem 60. Lebensjahr ist das nicht mehr erforderlich. Ist das FSH hoch und der E2 Spiegel unter zehn, ist die Frau als postmenopausal anzusehen.

Die antihormonelle Standardtherapie der Patientin mit einem HR-positiven Mammakarzinom in der Postmenopause ist die Therapie mit täglich einer Tablette eines Aromatasehemmers (Anastrozol, Letrozol oder Exemestan) durch fünf Jahre hindurch. Bei einem höheren Risiko - vor allem bei positiven Lymphknoten - kann die Therapie auf sieben bis zehn Jahre verlängert werden. Die Hauptnebenwirkungen bei der Therapie mit Aromatasehemmer sind die Verstärkung von Wechselbeschwerden mit Wallungen, Schlafstörungen und Scheidentrockenheit sowie zu Beginn der Therapie mit Knochenschmerzen vor allem in den kleinen Gelenken und verstärkter Knochenabbau. Es sollte daher zu Beginn einer Therapie mit einem Aromatasehemmer auch die Knochendichte gemessen werden. Bei Osteoporose oder auch Osteopenie sind neben den zusätzlichen Gaben von Vitamin D3 und Kalzium auch Bisphosphonate (Alendronat, Zoledronat) zu empfehlen oder halbjährlich eine s.c.-Injektion mit Denosumab (Prolia®). Die Knochendichtemessung sollte alle ein bis zwei Jahre erfolgen. Bezüglich der Gelenkschmerzen konnte die Wirksamkeit der Akupunktur nachgewiesen werden. Schmerzstillende Medikamente sind bei Beginn der Therapie ebenfalls zu empfehlen.

Bei der prämenopausalen Frau gibt es zwei unterschiedliche Formen der antihormonellen Therapie: einerseits das seit 50 Jahren bekannte Antiöstrogen Tamoxifen 20 mg täglich und das modernere Konzept der Kombination eines GnRH-Agonisten (Zoladex®) mit einem Aromatasehemmer. Dieses Konzept kommt bei erhöhtem Rezidivrisiko zum Einsatz. Bei einer prämenopausalen Frau sollte keinesfalls ausschließlich ein Aromatasehemmer eingesetzt werden. Im Zweifelsfall sollte jedenfalls der Menopausen-Status mittels mehrfacher Hormonuntersuchung von FSH, LH und E2 erfolgen. Bei einem fraglichen Ergebnis wie zum Beispiel einem E2-Spiegel von mehr als 10 pg/ml sollte eher die prämenopausale Therapie verabreicht werden, da der Einsatz von Aromatasehemmern in der Prämenopause mitunter sogar negative Auswirkungen auf die Frau betreffend der Brustkrebskrankung haben könnte.

Tamoxifen wird vor allem als Prophylaxe beim HR-positiven duktalem Carcinoma in situ bei jüngeren Frauen eingesetzt, da es deutlich weniger Nebenwirkungen aufweist als GnRH-Agonisten in Kombination mit einem Aromatasehemmer. Tamoxifen wirkt auf die Gebärmutter und den Knochen wie ein Östrogen, weshalb es einerseits bei der postmenopausalen Frau nicht zur Entwicklung einer Osteoporose beiträgt, andererseits aber vermehrt Polypen des Endometrium und auch Endometriumhyperplasien verursachen kann. Auch wenn es unter Tamoxifen sehr selten zur Entwicklung eines Korpuskarzinoms kommt, ist das Risiko dafür unter Tamoxifen etwas erhöht. Es ist daher unter Tamoxifen-Therapie und dem Auftreten von vaginalen Blutungen jedenfalls eine Vaginosonographie und in weiterer Folge auch eine Curettage und diagnostische Hysterosalpingographie zur Sicherung der histologischen Diagnose durchzuführen. Bei Frauen mit niedrigem Risiko und HR-positivem Mammakarzinom kann Tamoxifen ebenfalls als adjuvante antihormonelle Therapie eingesetzt werden. Dies betrifft vor allem Luminal A-Tumore mit negativen Lymphknoten.

Prämenopausale Frauen mit Luminal B-Tumoren oder auch mit positiven axillären Lymphknoten erhalten oft zunächst eine adjuvante zytostatische Therapie gefolgt von einer antihormonellen Therapie, die in diesen Fällen meist aus einer Kombination eines GnRH-Agonisten mit einem Aromatasehemmer besteht. Die antihormonelle Therapie beginnt nach Abschluss der Chemotherapie. Oft ist bei perimenopausalen Frauen um das 50. Lebensjahr nach der Chemotherapie die Ovarialfunktion nachhaltig geschädigt, sodass sie bereits oft in der Menopause sind. Allerdings kann sich die Ovarialfunktion innerhalb eines Jahres wiedereinstellen - vor allem bei jüngeren Frauen. Es ist daher empfehlenswert, in diesen Fällen den Menopausen-Status durch eine Hormonbestimmung mehrfach über die Zeit zu verifizieren. GnRH-Agonisten werden in Depotform entweder alle vier Wochen oder alle zwölf Wochen s.c. verabreicht. Die Therapie dauert zwischen drei und fünf Jahre. Die zusätzliche Gabe des Aromatasehemmers erfolgt ebenfalls zumindest über fünf Jahre und kann in der High risk-Situation auf bis zu zehn Jahre ausgedehnt werden.

Als häufigste Nebenwirkung berichten Frauen über typische Wechselbeschwerden wie Wallungen, Nachtschweiß, Schlafstörungen und Libidoverlust. Darüber hinaus kann es anfänglich zu beträchtlichen Knochenschmerzen vor allem in den kleinen Gelenken kommen sowie Gliedersteifigkeit. Auch ein vermehrter Knochenabbau mit der Gefahr der Entwicklung einer Osteoporose muss berücksichtigt werden. Es sind daher regelmäßige Kontrollen der Knochendichte alle ein bis zwei Jahre zu empfehlen. Einen T-score zwischen -1 und -2,5 bezeichnet man als Osteopenie; einen T-score schlechter als -2,5 als Osteoporose.

Bei Osteopenie ist eine Substitution mit Kalzium und Vitamin D3 jedenfalls sinnvoll. Bei Osteoporose sollte zusätzlich eine medikamentöse Therapie eingeleitet werden. Als erste Therapie der Wahl zählen Bisphosphonate entweder in oraler Form (Fosamax®) oder auch als Infusion (Zometa®). Bei Unverträglichkeit ist ein Umstieg auf Denosumab (Prolia®) möglich; dabei wird alle sechs Monate eine s.c.-Injektion verabreicht. Es ist ratsam, vor Beginn der Kno-

chenschutz-Therapie den Zahnstatus zu erheben und eine Mundhygiene durchführen zu lassen. Beide Substanzgruppen können eine Kiefernekrose verursachen - vor allem bei langdauernder Therapie oder bei schlechtem Zahnstatus.

Bei Wallungen und Wechselbeschwerden können Antidepressiva wie Venlafaxin® oder auch Trittico® gegeben werden; Hormone sind kontraindiziert, ebenso Phytoöstrogene. Gegen Scheidentrockenheit können Gleitmittel helfen; allenfalls kann eine lokale vaginale Östrogentherapie ein- bis zweimal wöchentlich als off label use versucht werden. Bezüglich der Knochenschmerzen hilft regelmäßige Bewegung und Gymnastik; aber auch Akupunktur oder Analgetika sind hilfreich und auch empfehlenswert. Sind trotz dieser Maßnahmen die Beschwerden zu groß, kann auf einen alternativen Aromatasehemmer und schließlich auch auf Tamoxifen umgestiegen werden.

Her-2 neu positives Mammakarzinom

Galt das Her-2 neu positive Mammakarzinom früher als besonders aggressiver Tumor, konnte die Prognose durch die Entwicklung des Antikörpers Trastuzumab gegen den Her-2 neu Rezeptor und dessen Einsatz in der adjuvanten Therapie des Her-2 neu positiven Mammakarzinoms entscheidend verbessert werden. Ein Mammakarzinom bezeichnet man heute als Her-2 neu positiv, wenn entweder die Immunhistochemie einen +++ positiven Befund ergibt oder eine weiterführende FISH-Untersuchung ein positives Ergebnis bringt. Diese Informationen können aus der Stanzbiopsie des Mammakarzinoms gewonnen werden.

Das Her-2 neu positive Mammakarzinom wird in den meisten Fällen mit einer neoadjuvanten Chemotherapie in Kombination mit einer sogenannten Doppelblockade aus Trastuzumab und Pertuzumab behandelt. Das Chemotherapie-Schema enthält meist eine Kombination von einem Anthrazyklin mit einem Cyclophosphamid sowie anschließend eine Therapie mit einem Taxan. Diese Therapie wird durch eine Antikörpertherapie bestehend aus Trastuzumab und Pertuzumab alle drei Wochen für insgesamt 17 Zyklen ergänzt. Unter dieser neoadjuvanten medikamentösen Therapie kommt es in 50 bis 70 Prozent der Fälle sogar zu einer pathohistologischen Komplettremission. Dies bedeutet, dass weder im Lymphknoten noch in der Brust noch Anteile eines invasiven Karzinoms nachzuweisen sind. Diese Frauen haben eine exzellente Langzeitprognose. Dennoch ist zum heutigen Zeitpunkt in all diesen Fällen noch die operative Therapie mit Entfernung des primär markierten Tumorareals und die Entfernung des Wächterlymphknotens indiziert, wenn auch erste Studien bereits prüfen, ob auf diesen Eingriff in Zukunft verzichtet werden könnte. Bisherige Ergebnisse können dies aber nicht zeigen. Ist das Her-2 neu positive Mammakarzinom auch HR-positiv, beginnt man nach Abschluss der Chemotherapie mit einer antihormonellen Therapie zusätzlich zur Antikörpertherapie. Diese wird nach denselben Prinzipien wie beim HR-positiven Mammakarzinom durchgeführt.

Kommt es durch die neoadjuvante Chemo- und Antikörpertherapie zu keiner pathohistologischen Komplettremission, wird nach »

- » der Operation die Chemotherapie mit TDM-1 (Kadcyla®) für insgesamt ein Jahr (14 Therapiezyklen alle drei Wochen) fortgesetzt. Dabei handelt es sich um ein Konjugat des Antikörpers an ein Zytostatikum (Trastuzumab-Emtasine). Da die Chemotherapie somit nur Her-2-positive Zellen angreifen kann, ist auch die Verträglichkeit in aller Regel sehr gut: Die Neurotoxizität bildet sich meist zurück; Blutbildveränderungen insbesondere Thrombopenien erfordern eine regelmäßige Kontrolle - vor allem zu Beginn der Therapie.

Hinsichtlich der Nebenwirkungen ist vor allem zu Beginn bei Trastuzumab als auch bei Taxanen auf allergische Reaktionen besonders zu achten. Unter einer entsprechenden Vor- und Begleittherapie mit Cortison, Antihistaminika und Antiemetika wird die Therapie in aller Regel ausgezeichnet vertragen. Auch auf die Herzfunktion sollte besonderes Augenmerk gelegt werden, denn sowohl Anthrazykline als auch Trastuzumab können zur Verschlechterung der linksventrikulären Auswurfsleistung führen. Es ist deshalb auch erforderlich, vor Beginn einer solchen Therapie die Herzleistung mittels Herzultraschall zu überprüfen.

Triple negatives Mammakarzinom

Das triple negative Mammakarzinom kommt in etwa 15 Prozent aller Mammakarzinome vor und ist die aggressivste Form des Mammakarzinoms. HR und Her-2 neu Rezeptoren sind negativ. Das triple negative Mammakarzinom tritt gehäuft in jungen Jahren und auch bei Frauen mit BRCA 1 oder BRCA 2 Mutation auf. Das triple negative Mammakarzinom ist daher per se eine Indikation für eine genetische Mutationstestung. Beim triple negative Mammakarzinom selbst unterscheidet man fünf weitere Untergruppen, die sich biologisch auch unterschiedlich verhalten. Eine prognostisch günstigere Form ist das Androgenrezeptor positive triple negative Mammakarzinom; eine besonders aggressive Form das basaloide triple negative Mammakarzinom. Bei der Therapieentscheidung ist es derzeit allerdings noch nicht möglich, hier auch bereits individualisierte Therapiekonzepte anzubieten.

Die Standardtherapie des triple negativen Mammakarzinoms ist heute die neoadjuvante Chemotherapie mit einer Kombinationstherapie bestehend aus Anthrazyklin, Cyclophosphamid und einem Taxan entweder in Form einer Dreier-Kombinationstherapie oder sequentiell wie beim Her-2 neu positiven Mammakarzinom. Auch hier kann es bei 50 bis 60 Prozent der Patientinnen zu pathohistologischen Komplettremissionen kommen. Anders als beim Her-2 neu positiven Mammakarzinom gibt es im Fall einer pathologischen Komplettremission keine weiteren Therapieoptionen - abgesehen von der lokalen Bestrahlung. Kommt es allerdings nicht zur pathologischen Komplettremission und sind nach der neoadjuvanten Chemotherapie immer noch invasive Mammakarzinomzellen vorhanden, profitiert die Patientin von weiteren sechs Zyklen einer oralen Therapie mit Capecitabine.

Derzeit laufen mehrere Studien in dieser Patientinnen-Gruppe mit Check-point Inhibitoren, PARP-Inhibitoren bei nachgewiesener BRCA-Mutation sowie Kombinationstherapien auch mit

Carboplatin. Ergebnisse dieser Studien werden in den kommenden ein bis zwei Jahren erwartet und dann hoffentlich die Therapiemöglichkeiten entscheidend erweitern.

Nachsorge

Ziel der Nachsorge ist in erster Linie die Betreuung der betroffenen Frau bezüglich der Bewältigung der Diagnose sowie die Beratung und Behandlung möglicher Nebenwirkungen. Natürlich geht es auch um das frühe Erkennen lokaler Rezidive oder möglicher Zweitkarzinome in der anderen oder auch derselben Brust sowie in anderen Organen. Die explizite Suche nach Organmetastasen mittels aufwendiger Diagnoseverfahren wie CT, MRI oder PET CT ist nicht sinnvoll und wird auch nicht empfohlen. Ebenso sollten routinemäßige Tumormarkerkontrollen bei beschwerdefreien Patientinnen wegen der hohen Zahl an falsch positiven Befunden unterbleiben. Denn bis heute konnte in Studien nicht nachgewiesen werden, dass eine möglichst frühe Diagnose einer systemischen Metastasierung durch eine frühere Therapie auch zu einer längeren Überlebenszeit oder besseren Lebensqualität führt. Ganz im Gegenteil: Bei insgesamt gleicher Lebensdauer verkürzt sich die Zeit des gesunden Lebens bei früherer Diagnose einer Metastasierung und es tritt auch eine Verschlechterung der Lebensqualität durch die früher einsetzende Therapie gegenüber der beschwerdefreien Patientin ein. In allen internationalen Empfehlungen zur Nachsorge wird daher von routinemäßigen aufwendigen bildgebenden Verfahren zur Metastasensuche abgeraten.

Die jährliche Mammographie und Sonographie der Brust sowie die regelmäßige klinische Untersuchung sind feste Bestandteile der Nachsorge. Die klinischen Untersuchungen erfolgen dabei in den ersten drei Jahren alle drei Monate; bis zum fünften Jahr alle sechs Monate sowie anschließend in jährlichem Abstand. Selbstverständlich ist klinischen Beschwerden, die nach ein bis zwei Wochen nicht von allein vergehen, mit gezielten Untersuchungen weiter nachzugehen. ☉

Literatur beim Verfasser

**) Univ. Prof. Dr. Paul Sevelda,*

*Krankenhaus Hietzing mit neurologischem Zentrum
Rosenhügel/Abteilung für Gynäkologie und Geburtshilfe,
Wolkersbergenstraße 1, 1130 Wien; Tel.: 01/801 10 - 2293
E-Mail: paul.sevelda@wienkav.at*

Lecture Board

Univ. Doz. Dr. Christian Peters-Engl,

*Krankenhaus Hietzing mit neurologischem Zentrum
Rosenhügel/Abteilung für Gynäkologie und Geburtshilfe*

Assoz. Prof. Priv. Doz. Dr. Georg Pfeiler,

*AKH Wien/Abteilung für Gynäkologie und
gynäkologische Onkologie*

Ärztlicher Fortbildungsanbieter

*Krankenhaus Hietzing mit neurologischem Zentrum
Rosenhügel/Abteilung für Gynäkologie und Geburtshilfe*

Im Rahmen des Diplom-Fortbildungs-Programms der Österreichischen Ärztekammer ist es möglich, durch das Literaturstudium in der ÖAZ zwei Punkte für das DFP zu erwerben.

Insgesamt müssen vier von sechs Fragen richtig beantwortet sein. Eine Frage gilt als korrekt beantwortet, wenn alle möglichen richtigen Antworten markiert sind.

Schicken Sie diese Seite bis **5. Juni 2020** an:
Verlagshaus der Ärzte GmbH, z. Hd. Claudia Chromy
Nibelungengasse 13, 1010 Wien,
Faxnummer: 01/376 44 86
E-Mail: c.chromy@aerzteverlagshaus.at



www.aerztezeitung.at/DFP-Literaturstudium

Bitte deutlich ausfüllen, da sonst die Einsendung nicht berücksichtigt werden kann!

Name:

ÖÄK-Arztnummer:-.....

Adresse:

E-Mail-Adresse:

Zutreffendes bitte ankreuzen:

- Turnusarzt/Turnusärztin
- Arzt/Ärztin für Allgemeinmedizin
- Facharzt/Fachärztin für

- Ich besitze ein gültiges DFP-Diplom.
- Ich nutze mein DFP-Fortbildungskonto.
Bitte die DFP-Punkte automatisch buchen.

Altersgruppe:

- < 30 31–40 41–50 51–60 > 60

1) Eine 39-jährige Frau mit unauffälliger Familienanamnese hat erstmals vor drei Monaten in der linken Brust einen Knoten getastet. Dieser ist seither etwas größer geworden. Was empfehlen Sie der Frau? (eine Antwort richtig)	
a)	Zuweisung zum MRT
b)	Zuweisung zu einer Mammographie und Ultraschalluntersuchung
c)	Operative Entfernung des Knoten
d)	Klinische Kontrolle in sechs Monaten
2) Eine 41-jährige Frau bittet um eine Überweisung für eine Screening-Mammographie. Sie hat keinerlei Beschwerden oder auffällige Mamma-Befunde. Wie gehen Sie vor? (eine Antwort richtig)	
a)	Sie erklären, dass eine Screening-Mammographie erst ab dem 45. Geburtstag vorgesehen ist.
b)	Sie unterschreiben die Zuweisung zur Screening-Mammographie.
c)	Sie informieren über die Möglichkeit des Opt-in im Rahmen des Brustkrebsfrüherkennungsprogrammes.
d)	Sie unterschreiben eine Zuweisung zur Mammographie mit einer klinischen Diagnose.
3) Bei einer 65-Jährigen wurde ein Luminal A Mammakarzinom brusterhaltend operiert und eine Wächterlymphknotenentfernung durchgeführt. Von den insgesamt drei entfernten Wächterlymphknoten zeigte sich in einem davon eine Mikrometastase. Zu welchem weiteren Vorgehen raten Sie? (eine Antwort richtig)	
a)	Postoperative Nachbestrahlung der Brust sowie eine antihormonelle Therapie mit einem Aromatasehemmer
b)	Re-Operation mit Entfernung der restlichen axillären Lymphknoten
c)	Nachbestrahlung, adjuvante Chemotherapie und anschließend eine antihormonelle Therapie
d)	Postoperative Bestrahlung der Brust und eine antihormonelle Therapie mit Tamoxifen
4) Eine 32-Jährige Frau hat ein triple negatives Mammakarzinom der rechten Brust. Das Karzinom ist 17 Millimeter groß und in den axillären Lymphknoten zeigen sich suspekt vergrößerte Lymphknoten. Welche weitere Vorgehensweise empfehlen Sie? (eine Antwort richtig)	
a)	Mastektomie und axilläre Lymphadenektomie
b)	Brusterhaltende Operation mit axillärer Lymphadenektomie
c)	Neoadjuvante Chemotherapie sowie eine genetische Beratung
d)	Neoadjuvante Chemotherapie
5) Bei einer 62-jährigen Frau mit einem Her 2 neu positiven, Hormonrezeptor negativen Mammakarzinom von 4 cm mit negativen Lymphknoten empfehlen Sie welche Therapie? (eine Antwort richtig)	
a)	Neoadjuvante Chemotherapie
b)	Neoadjuvante Chemotherapie mit Trastuzumab
c)	Neoadjuvante Chemotherapie mit Doppelblockade (Trastuzumab und Pertuzumab)
d)	Mastektomie und axilläre Lymphadenektomie mit anschließender Chemotherapie
6) Eine 69-jährige Brustkrebspatientin hat unter einer Aromatasehemmertherapie eine Knochendichte mit einem T-score von -3,6. Die Diagnose lautet: (eine Antwort richtig)	
a)	Knochenmetastasen
b)	Osteopenie
c)	Osteoporose
d)	altersentsprechender Knochendichtebefund

Zwei Drittel der Fragen richtig beantwortet: 0